

Parfois c'est l'HTP

Parfois, ce qui ressemble à un cheval...

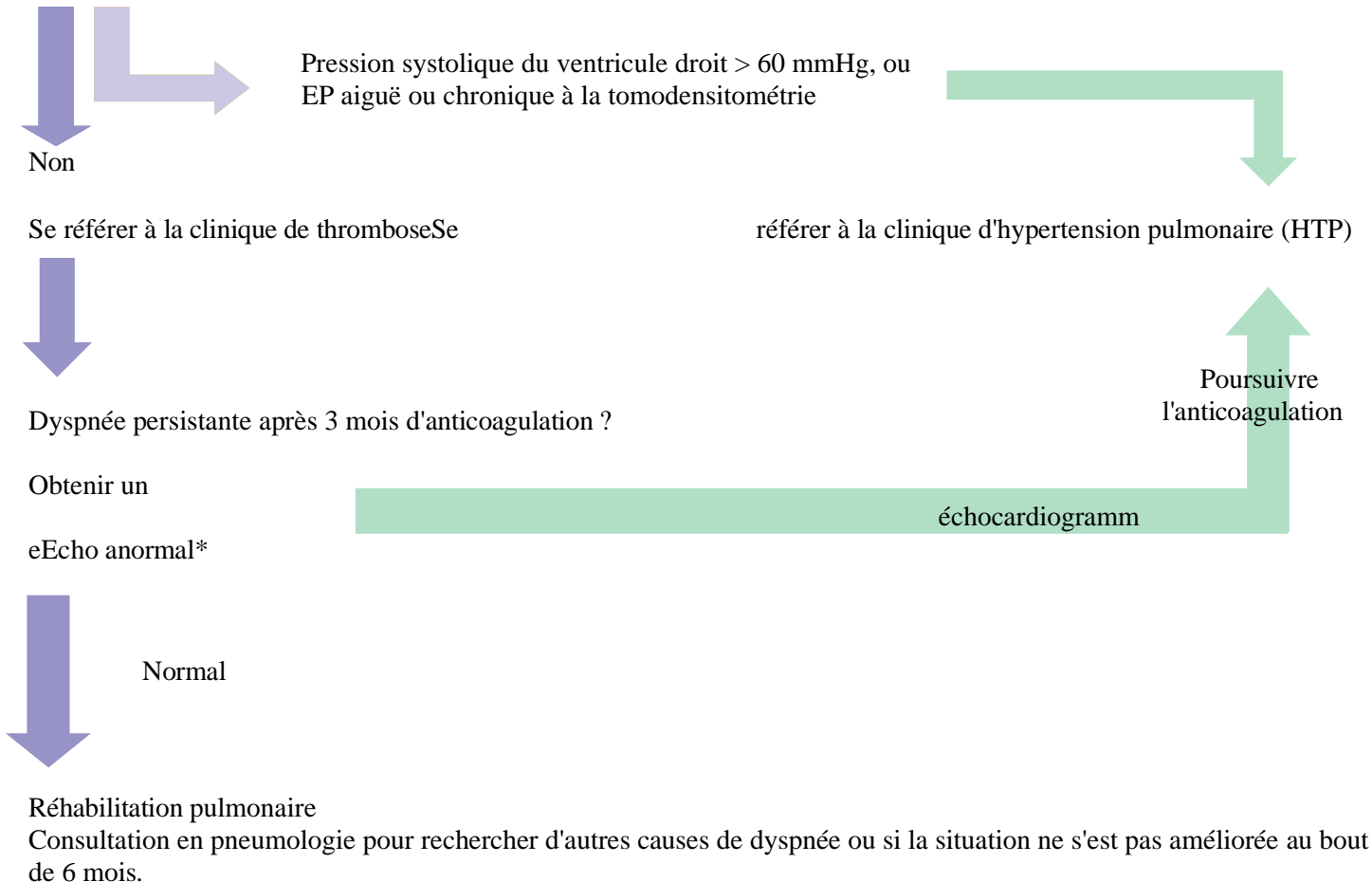
Pourrait être un zèbre.



L'hypertension pulmonaire est un zèbre médical.

Détection de l'HPTEC après une embolie pulmonaire

En cas d'embolie pulmonaire (EP), reconnaître l'hypertension pulmonaire thromboembolique chronique (HPTEC) et organiser le suivi.



*Echo (TRvmax > 2,8m/s et/ou anomalie de la VR)